

Cas clinique

Docteur Eric HAMMAD
59 Lille

*Extraction, implantation et mise en
esthétique immédiate d'une 22*

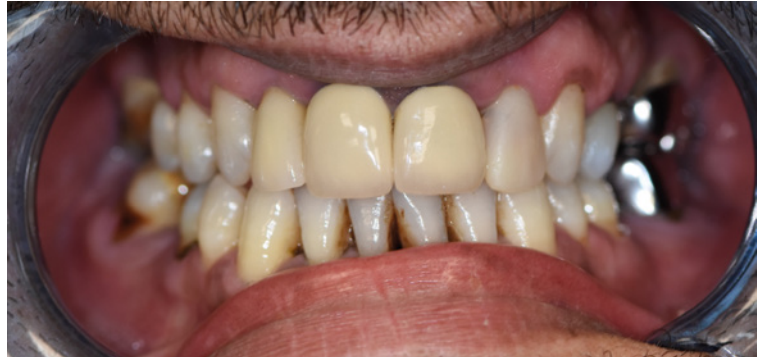In-Kone®



Global D
Partenaire de vos chirurgies

Présentation du cas

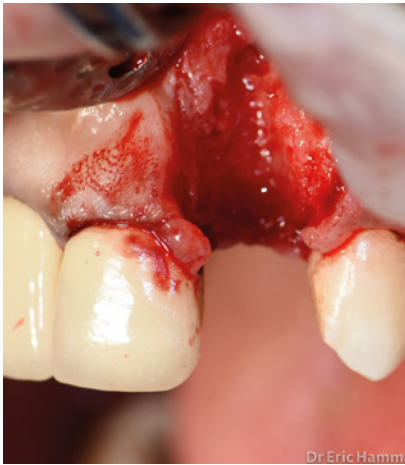- Patient 43 ans
- Bon état de santé, vit D ok
- Bilan lipidique normal
- Fumeur occasionnel
- Patient motivé
- Choix avec le patient d'une mise en esthétique immédiate pour éviter le port d'une PAP
- 22 fracturée
- Doléances esthétiques très raisonnables



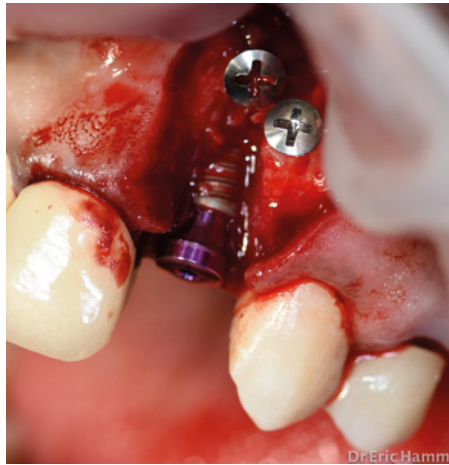
Etat du patient à l'arrivée au cabinet

Les étapes du traitement

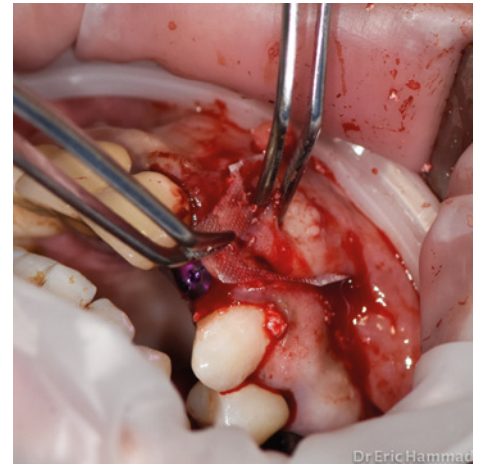
1- Extraction et régénération osseuse



Extraction au périotome, curetage et rinçage minutieux

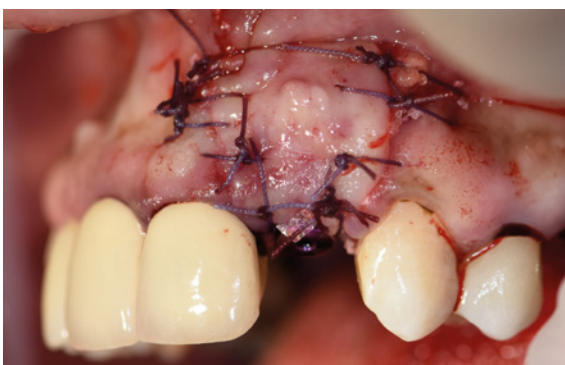

Perte totale de la table vestibulaire. Vis d'ostéosynthèse et mise en place d'une greffe par biomatériau bovin de substitution mélangé avec du PRF



Mise en place de la membrane GUIDOR de Sunstar - Membrane de PRF

2- Sutures et prise d'empreinte



◀ Sutures hermétiques

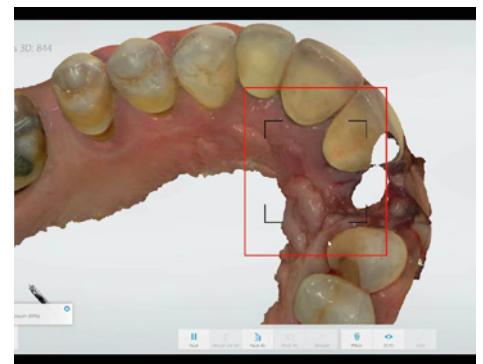
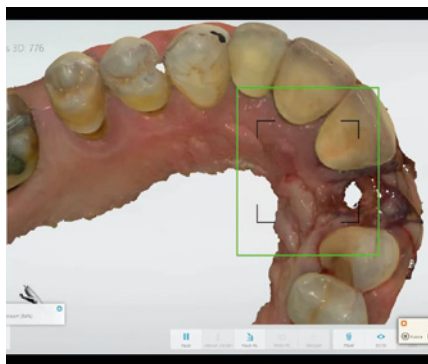
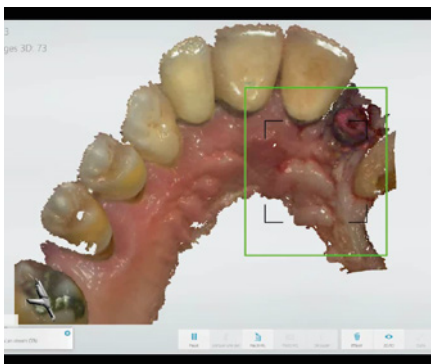
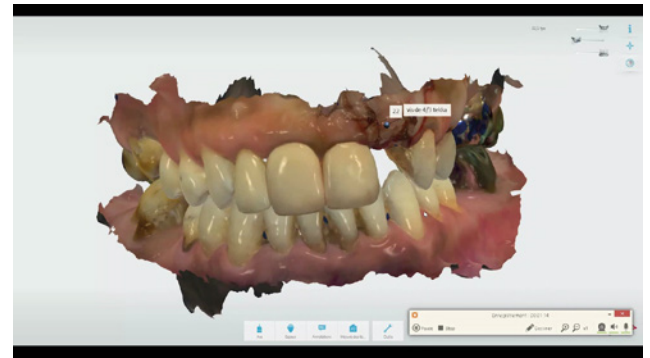
Prise d'empreinte à l'aide de la caméra Trios de 3Shape et d'un transfert numérique In-Kone®. Envoi des fichiers STL au laboratoire GABET 59.



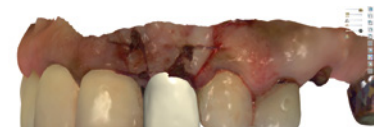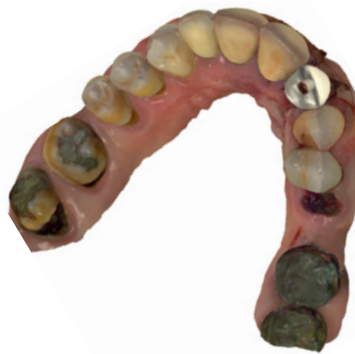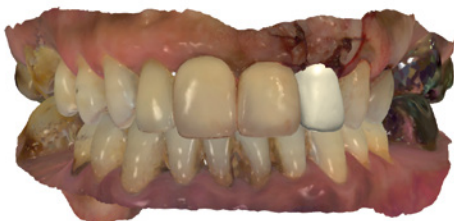Motivations pour une prise d'empreinte optique

Dans ces conditions, il est difficile d'utiliser du silicone et de prendre une empreinte qui va solliciter l'implant et contaminer le site.

Difficile également de faire un rebasage à la résine car relargage de monomère et finition poli miroir plus compliquée à obtenir.



3- Traitement des fichiers numériques



- Récupération des fichiers STL de la prise d'empreinte intra-orale
- Conception de la dent transvissée sur embase titane au laboratoire
- Usinage en interne le même jour

4- Pose de la prothèse

